

ТРЕПАНИРОВАННЫЕ ЧЕРЕПА ИЗ ПОГРЕБЕНИЙ ЭПОХИ ПОЗДНЕЙ БРОНЗЫ И РАННЕГО ЖЕЛЕЗНОГО ВЕКА С ТЕРРИТОРИИ АРМЕНИИ

А.Ю. Худавердян

Памяти археологов В.Э. Оганесяна и Ф.М. Мурадяна

Обнаружены и описаны случаи трепанации у представителей населения эпохи поздней бронзы и раннего железного века территории Армении. Всего исследовано 130 черепов из 6 могильников. Восемь обнаруженных перфораций располагаются на теменных костях, по одной — на височной и затылочной костях. Черепа принадлежат 6 мужчинам в возрасте от 18 до 60 лет, женщине 25–30 лет и ребенку 8–10 лет, у одного индивида пол не определен. Символические трепанации — порезы на теменных костях — обнаружены у 15 индивидов, у трех зафиксированы поверхностные нарушения внешней компакты, похожие на «выскабливания». Выявлены два возможных случая посмертной трепанации.

Армения, эпохи бронзы и железа, ритуальные, символические, лечебные трепанации, символы.

Практика трепанирования была распространена у различных древних народов Старого и Нового света [Гохман, 1989; Дэрумс, 1975; Медникова, 2001, 2004; Рохлин, 1965; The Cambridge Enciclopedia..., 1998; Brothwell, 1972; Erdal Y.S., Erdal O.D., 2011; Kshetry et al., 2007; Lisowski, 1967; Trepanation..., 2003; Verano, 2003; и т.д.]. Пристальное внимание проблеме трепанации черепа на палеоматериалах исследователи стали уделять после выхода в свет работ французского ученого П. Брока в 1865–1877 гг. П. Брок стал первым делить манипуляции на черепе на прижизненные, назвав их «хирургическими», и «посмертные» [William, Finger, 2001, p. 1417–1418]. И. Немешкери [Nemeskeri, 1976; Nemeskeri et al., 1965] отмечал три типа трепанаций: действительная (хирургическая) — любое отверстие в черепе, сделанное прижизненно; ритуальная — посмертное вскрытие черепа; символическая — прижизненная операция, которая не распространяется далее диплоэ. М.Б. Медникова [2001, с. 27] объединяет символическую и ритуальную трепанации.

С лечебной целью выполнены трепанации для удаления осколков костей, проникающих в черепную коробку в результате ударов, при ограниченном периостите на почве травмы, при сильных головных болях, эпилепсии и в случае других заболеваний [Гайдар и др., 2000; Лобзин, Пилипенко, 2003; Худавердян, 2005; Finger, William, 2001]. Чаще трепанации фиксируются на мужских черепах, причинами операций были травмы головы (насилие) [Pahl, Lisowski, 1993; Ullrich, 1997; Bennike, 2003]. При посмертных трепанациях играли роль мотивы религиозного свойства, например желание носить череп повешенным на поясе, в качестве амулета [Анучин, 1895, с. 17], или дать душе, обитающей в черепе, свободный выход после смерти, как это до сих пор практикуется среди краснокожих Иллинойса. Посмертные трепанации черепов производили также с целью извлечения мозга для последующего бальзамирования и мумификации [Горощенко, 1899; Гохман, 1989, с. 5–7]. Символическими трепанациями принято называть поверхностные (несквозные) манипуляции, слегка нарушающие целостность свода черепа (травмирование костной поверхности в строго определенном месте, создание некоего геометрического узора на внешней стороне мозговой капсулы) [Nemeskéri et al., 1960; Медникова, 2001, 2004].

По технике трепанирования отверстия классифицируются следующим образом: скобление; прорезание; сверление и прорезание; иссечение фрагмента [Lisowski, 1967, p. 309]. Ю.С. Эрдел и А.Д. Эрдел [Erdal Y.S., Erdal O.D., 2011] описали целый комплекс техник краниотомии, которые использовались в разные эпохи в Анатолии: сверление; скобление; пиление; надрезы неправильной формы; надрезы округлые или овальные; прямоугольное пиление; сверление с резанием.

На территории Армении краниумы со следами трепанаций фиксируются начиная с эпохи поздней бронзы. В работах А.Ю. Худавердян [2005, с. 262–263; Khudaverdyan, 2010, p. 248–249] описаны черепа из могильника Лчашен (раскопки А.А. Мнацаканяна), на которых имеются тре-

панационные отверстия со следами заживления. На одном из черепов (женщина 30–40 лет) трепанационное отверстие обнаружено на левой теменной кости. Оно равномерно скошено по направлению к внутренней пластинке кости. Продолжительность жизни оперированной не менее 2 лет [White, Folkens, 2005]. Следующий череп, мужчины средних лет, — со следами трепанации на левой височной кости овальной формы. Есть очаг воспаления, человек после операции жил недолго. На краниуме мужчины старческого возраста из погребения эпохи развитого железа (мог. Ширакаван, погр. 11) выявлены следы лечебной краниотомии [Худавердян и др., 2013, с. 88]. На правой части теменной кости наблюдается отверстие с гладкими контурами со следами выраженной репаративной регенерации. У погребенного также обнаружены отчетливые следы линейных надрезов. На теменной кости у исследованного субъекта отмечено более 8 насечек, все они расположены параллельно друг другу. Было проведено неполное скальпирование — сделаны надрезы и лишь частично отделена кожа с волосами от головы (скальпирование, вероятно, было связано с трепанацией). Череп, принадлежавший мужчине 60–65 лет (погр. 5 Арцвакарского некрополя), имеет следы лечебной и ритуальной краниотомии [Худавердян и др., 2014, с. 220–221, 349]. На лобной и теменных костях было обнаружено два проникающих в полость черепа отверстия. При обследовании черепа мужчины на левой стороне лобной и теменной костей в 7 мм от коронального шва зафиксирован дефект предположительно округло-овальной формы размером 29×14 мм. Характер отверстия свидетельствует о прижизненном проведении трепанации. На правой стороне теменной кости (около сагиттального шва) имелось отверстие треугольной формы (19×21×16) — вероятно, результат посмертных действий ритуального характера. Треугольник обращен вершиной вниз.

Из краниологических коллекций эпохи бронзы с территории Закавказья следует указать на череп, изученный П.М. Пирпилашвили [1973], из Самтаврского могильника (Грузия), имеющий трепанационное отверстие со следами заживления. В.О. Асланишвили [2003, с. 249] исследовал сквозные отверстия искусственного происхождения на черепах из раскопок у с. Ацкури Ахалцхского района Грузии. Один случай трепанации в эпоху энеолита (Чалагантепе) и три на черепах бронзового века (Дашкесанский район) отмечены на территории Азербайджана [Кириченко, 2007]. Череп из Чалагантепе исследовался Р.М. Касимовой [Qasimova, 1988]. Трепанация была проведена путем прорезания и сверления, имеются следы заживления.

В нашем распоряжении оказались новые трепанированные черепа эпохи поздней бронзы и раннего железного века с территории Армении. В работе обсуждаются вопросы о лечебных, символических и ритуальных причинах трепанирования.

Материал и методика исследования

Исследовались черепа из погребальных памятников эпохи поздней бронзы и раннего железного века с территории Армении: Каршамб 32, Кармир 6, Багери чала 32, Техут 3, Барцрял 27, Бовер 28 (табл. 1). Погребения, датирующиеся переходным временем от поздней бронзы к раннему железу, раскопаны археологами Э.В. Ханзадян, В.Э. Оганесяном, Ф.М. Мурадяном (могильник Каршамб). Краниологический материал из Кармира (раскопки А.С. Пилипосяна) датируется XI–VIII вв. до н.э. Могильники Каршамб и Кармир расположены на территории Севанского бассейна. Материал из могильников Багери чала, Бовер и Техут (X–IX вв. до н.э.) получен в результате археологических работ (2006–2014 гг.) экспедиции Института археологии и этнографии под руководством С.Г. Обосяна в Лорийском районе Армении [Обосян, 2011]. Краниологический материал потребовал реставрационной работы, которая была осуществлена автором статьи. Материалы хранятся в кабинете антропологии Института археологии и этнографии НАН РА.

Возраст и пол погребенных, патологические проявления определены по общепринятым методикам [Алексеев, Дебец, 1964; Buikstra, Ubelaker, 1994; Ortner, 2003; Ubelaker, 1989]. При определении особенностей выявленных повреждений и их прижизненного или посмертного характера использовались методики судебно-медицинской экспертизы и травматологии механических повреждений на костях скелета [Добряк, 1960, с. 146–166; Пиголкин и др., 2002, с. 114–138, 173–175]. В научной литературе неоднократно поднимался вопрос об отсутствии четких методик определения характера костных повреждений [Алексеева, 1997; Ражев, 2013]. Разные подходы и интерпретация одних и тех же повреждений черепов привели авторов в одном случае к выводам о трепанации [Медникова, 1997; Наран, Тумэн, 1997; Слепченко и др., 2013], в другом — о боевых ранениях, травматических нарушениях [Мамонова, 1997; Матвеева, 2012]. Работа в данном направлении уже проводится [Медникова, 2001; Ражев, Святова, 2006].

Трепанированные черепа из погребений эпохи поздней бронзы и раннего железного века...

Результаты и обсуждение

В погребении 22 могильника Багери чала (X–IX вв. до н.э.) были обнаружены кости ребенка 8–10 лет (возраст смерти определен по уровню формирования зубной системы [Ubelaker, 1978]). Прежде всего отметим собственно аномалии, природа происхождения которых не связана (или слабо связана) с болезнями и особенностями физиологического статуса индивида, а имеет генетическую обусловленность. К этим маркерам относятся: *spina processus frontalis ossis zygomatici* (выступ), *stenocrotaphia* (H-обр.), *os wormii suturae squamosum*, *foramina parietalia*, *os wormii suturae lambdoidea*, *foramina mastoidea*, *canalis craniopharyngeus*, *canalis condyloideus*, *foramina mandibularia*. Из восточных признаков зубной системы фиксируются лопатообразные формы на верхних медиальных и латеральных резцах, коленчатая складка метаконида.




Рис. 1. Прижизненные трепанации черепа. Материал из могильника Багери Чала (п. 22, ребенок 8–10 лет).

У индивида обнаружены два проникающих в полость черепа отверстия. Операции были сделаны при жизни. В области сагиттального шва следы иссечения фрагмента кости (рис. 1, А). Этот метод трепанации называют поперечным распилом или линейным разрезом [Buikstra, Ubelaker, 1994; Verano, 2003, p. 525–530]. На теменных костях четко видны места разрезов. Размеры отверстия на внешней стороне $2 \times 15 \times 2(?) \times 15(?)$ мм. Экспертизой выявлено у ребенка в нижней левой части теменной кости второе отверстие (рис 1, Б). Отверстие имеет диаметр $16 \times 9 \times 16(?) \times 9(?)$. Следы явного воспалительного процесса в области трепанации отсутствуют. Входные края отверстия ровные, острые, без следов заживления.

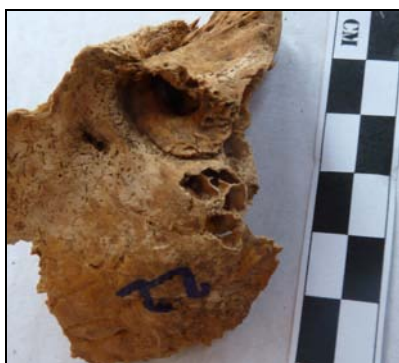

Рис. 2. Мастоидит. Материал из могильника Багери Чала (п. 22, ребенок 8–9 лет).



Рис. 3. Абсцесс головного мозга. Материал из могильника Багери Чала (п. 22, ребенок 8–9 лет).

У индивида фиксируется *поротический гиперостоз* в области птериона. Признак чаще всего ассоциируются с железodefицитной анемией, которая развивается при хроническом течении инфекционных и паразитарных заболеваний. У ребенка также обнаружены острое гнойное воспаление тканей сосцевидного отростка височной кости (мастоидит) (рис. 2) и абсцесс на затылочной кости (рис. 3). При мастоидите бактерии проникают из среднего уха в ячейки сосцевидного отростка, где воспаление приводит к разрушению костных структур [Nussinovitch et al.,

2004]. Абсцесс мог возникнуть при остром гнойном отите. Можем предположить, что данная операция имела лечебное значение.



Рис. 4. Прижизненная трепанация черепа. Материал из могильника Багери Чала (п. 18, мужчина 30–40 лет).

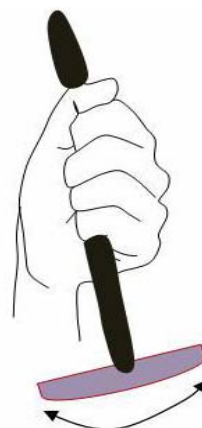

Рис. 5. Техника линейного разреза.

Следующая находка — из погребения 18 (Багери чала, X–IX вв. до н.э.). В погребении были обнаружены останки мужчины, биологический возраст которого определяется в пределах 30–40 лет. Долихокранное строение черепа, лоб узкий, лицо узкое, орбиты невысокие и неширокие, очень большая ширина и длина альвеолярной дуги. На черепе выявлены следующие дискретно варьирующие признаки: *foramina infraorbitalia*, *os epiptericum*, *os postsquamosum*, *os wormii suturae coronalis*, *sutura palatina transversa* (прямой), *sutura incisive*, *foramina mentalia*, *foramina mandibularia*. Одонтологический комплекс, свойственный индивиду, характеризует его как представителя «западного» одонтологического ствола. Практически полностью отсутствуют признаки восточного одонтологического ствола.

На черепе мужчины, на правой стороне теменной кости, обнаружены следы неполной операции (рис. 4). Операция проведена путем прорезания кости черепа инструментом, имеющим коническую форму (рис. 5). Отсутствуют следы травм на черепе. Предполагаемые размеры отверстия на внешней стороне 23,7×18,5×9,5×8,2 мм. Наблюдается трещина в области дефекта. Последствия для индивидуума — летальный исход.



Рис. 6. Туберкулезные очаги на грудице. Материал из могильника Багери Чала (п. 18, мужчина 30–40 лет).

У индивида также выявлены туберкулезные очаги на костях скелета. Туберкулез костей возникает гематогенным метастатическим путем, в результате переноса микобактерий туберкулеза из первичного комплекса (т.е. первичного очага), расположенного в легком или в каком-нибудь другом органе, или же, наиболее часто, — из лимфатических узлов. Поражения локализируются на грудице (рис. 6) и в телах позвонков (туберкулезный спондилит). Туберкулезный

Трепанированные черепа из погребений эпохи поздней бронзы и раннего железного века...

спондилит — наиболее тяжелое специфическое заболевание скелета. Оно может явиться результатом инфицирования не только микробациллой типа *humanus*, но и палочкой бычьего туберкулеза. Можем предположить, что и эта операция имела лечебное значение.

Подобные трепанации отмечены на черепах эпохи ранней бронзы из могильников Чавлум и Икизтепе (Анатолия) [Erdal Y.S., Erdal O.D., 2011, p. 156–157]. Для операций на черепе древние медики использовали несколько методик, в том числе параллельно-перпендикулярные надрезы, которые приводили к возникновению прямоугольного отверстия. Видимо, аналогичный способ был применен и на черепе женщины из Дашкесанского района Азербайджана [Кириченко, 2007, рис. 2].

Третья находка была выявлена при раскопках 2011 г. могильника Техут (X–IX вв. до н.э.). В погребении 9 обнаружены останки мужчины 30–40 лет. Индивид характеризуется долихокраным строением черепа, ширина лба очень большая, длина альвеолярной дуги — большая, небо узкое. На черепе зафиксированы следующие дискретно варьирующиеся признаки: *foramina zygomaticofacialia*, *stenocrotaphia* (H-обр.), *foramina parietalia*, *os wormii suturae lambdoidea*, *foramina mastoidea* (на шве, вне шва), *sutura incisive*, *canalis condyloideus*. Из восточных признаков зубной системы отмечен дистальный гребень тригониды.

На правой теменной кости обнаружено отверстие ромбовидной формы (рис. 7) искусственного происхождения. Размеры отверстия на внешней стороне 14×13×7(?)×9(?) мм, на внутренней — 12,5×9×8(?)×8(?) мм. Внутренний диаметр отверстия меньше внешнего. Характер отверстия свидетельствует о прижизненном проведении трепанации. На рисунке видно, что края губчатого вещества кости покрылись новой костной тканью, следовательно, пациент пережил операцию. Наблюдаются следы воспалительного процесса в области трепанации.




Рис. 7. Прижизненная трепанация черепа. Материал из могильника Техут (п. 1, 30–40 лет).



Рис. 8. Прижизненная трепанация черепа. Материал из могильника Барцрjal (п. 9, 40–50 лет).

Эмалевая гипоплазия, обнаруженная на клыках и премолярах, позволяет считать, что в возрасте от 6 мес. до 10 лет индивид перенес сильный физиологический стресс (недоедание, наблюдался дисбаланс в рационе питания и т.д.) [Goodman, Rose, 1990]. Кроме этого, в результате исследования было выявлено *острое гнойное воспаление тканей сосцевидного отростка височной кости (мастоидит)*.

В погребении 9 из могильника Барцрjal (X–IX вв. до н.э.) были обнаружены фрагмент правой теменной кости со сквозным отверстием (рис. 8) и зубы. Череп принадлежал индивидууму зрелого возраста. На черепе фиксируются шовные косточки в лямбдовидном шве (дискретно варьирующий признак). Из восточных признаков зубной системы выявлены лопатообразные формы верхних медиальных резцов.

Отверстие, расположенное на правой теменной кости, имеет форму четырехугольника. Трепанация была сделана в технике прорезания. Костный дефект на наружной пластине имеет размеры 12×10×12,8×5,5 мм, на внутренней стороне кости дефект — 13×8,5×14×6 мм. Операция была сделана при жизни. Назначение отверстия до конца неясно. Возможно, операция была сделана в терапевтических целях. Проведена хирургическая очистка для удаления осколков кости. Края отверстия приострены, в отдельных местах округлены, наружная и внутренняя компакты кости сращены. Для лечения использовалось выскабливание пораженной костной ткани, что привело в итоге к заживлению дефекта.

А.Ю. Худавердян

В нашем распоряжении оказался трепанированный череп из могильника Кармир (IX–VIII вв. до н.э., п. 7). Череп принадлежал мужчине (55–60 лет), о чем свидетельствует выраженный мышечный рельеф на затылочной кости. Свод черепа отчетливо долихокраний, наименьшая ширина лба очень большая, наибольшая — средняя. Высота черепа и ширина затылка средняя. Из генетически наследуемых фенотипов у данного индивида фиксируются: *foramina spinosum* (отсутствие), *foramen parietale*, *canalis condyloideus*, *canalis hypoglossi bipartite*.



Рис. 9. Отверстие четырехугольной формы. Материал из могильника Кармир (п. 7, ♂ 55–60 лет).

У индивида на правой височной кости обнаружено сквозное отверстие диаметром 10×10(?) мм. Трепанация, по всей видимости, была выполнена в технике прорезания (рис. 9). Данная операция, скорее всего, не имела терапевтического значения и, возможно, проводилась посмертно, в каких-то ритуальных целях. Чуть ниже сквозного отверстия на правом сосцевидном отростке имеется поверхностное нарушение внешней компакты, похожее на «выскабливание» (3×3 мм). Глубина ямки около 1,5 мм. В области дефекта наблюдаются элементы склеротизирования краев повреждений, что может свидетельствовать о прижизненном или предсмертном характере операции. Данное повреждение следует определить как незавершенную трепанацию.

Отмечены также специфические изменения на верхней внутренней поверхности глазницы (*cribra orbitalia*) и поротический гиперостоз (в области лобной кости, височной чешуи, у затылочного отверстия). Признаки ассоциируются с железодефицитной анемией. Анемия возникает, если уровень железа уменьшается, чему могут способствовать следующие факторы: неправильная диета, затруднения, связанные с усвоением и переработкой пищи, окружающая среда и образ жизни [Stuart-Macadam, 1992]. Нехватка железа в организме также может быть связана с паразитарными инвазиями и развитием неспецифических инфекций [Larsen, 1997]. На черепе имеются множественные остеоомы различных размеров (от 4 до 13 мм). Очень плотные образования с гладкой поверхностью по своей структуре ничем не отличаются от нормальной костной ткани. Остеома — доброкачественная опухоль может возникнуть после тяжелой травмы, инфекционного поражения и т.д. Обнаружены аномалия в области переходной черепно-шейной границы (*ossiculum terminale* или called Bergman's) и остеофитные образования в ушном проходе.

Следы двух хирургических вмешательств выявлены на черепе мужчины (18–20 лет) из могильника Карашамб (IX–VIII вв. до н.э., п. 9). Свод черепа отчетливо долихокраний, форма сфеноидная. Череп длинный и узкий.

При обследовании черепа на правой теменной кости в 30 мм от сагиттального шва и в 48,8 мм от лямбдовидного наблюдается дефект округлой формы (1) размером 7,5×7 мм, не имеющий прободения в полость черепа (рис. 10). В 11 мм от первого повреждения зафиксировано сквозное отверстие (2) диаметром 14×9(?) мм. Со стороны эндокрана размеры отверстия меньше, дефект имеет округлую форму. Возможно, хотели провести хирургическую очистку для удаления осколков кости или же трепанация связана с воспалением ячеистых структур левого сосцевидного отростка височной кости. Входные края отверстия ровные, острые, без следов воспаления или заживления. В результате трепанации или удара образовалась трещина (если она не посмертная) и произошел частичный разлом прилегающей части.

У индивида на внешней поверхности правой теменной кости имеется остеома диаметром 3×4 мм.

Трепанированные черепа из погребений эпохи поздней бронзы и раннего железного века...



Рис. 10. Трепанация несквозная и проникающая. Материал из могильника Карашамб (п. 9, ♂ 18–20 лет).

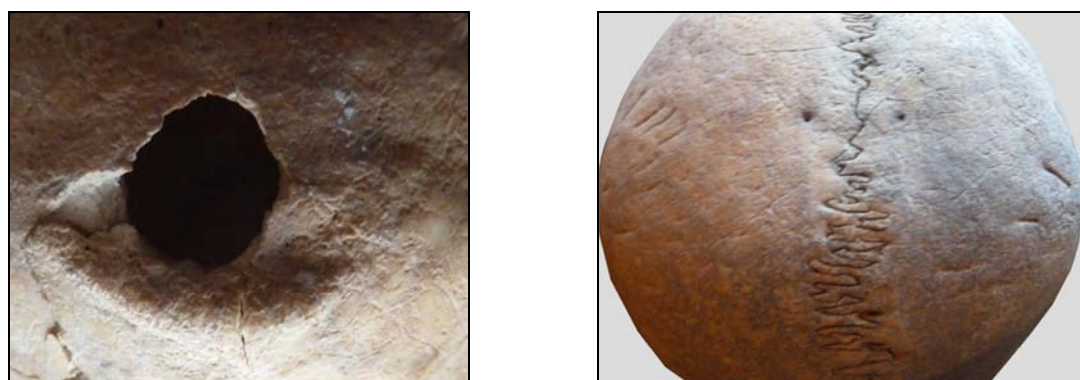

Рис. 11. Трепанационное отверстие на затылочной кости и поверхностные рубцы на теменных костях. Материал из могильника Карашамб (♂ 20–25 лет).

В этой же краниологической коллекции (Карашамб, IX в. до н.э.) следует выделить череп из раскопок 1985 г. Мужчина скончался в возрасте 20–25 лет. Череп небольших размеров, свод отчетливо долихокраний. Наименьшая ширина лба средняя, длина основания черепа маленькая, а лица — средняя. На черепе выявлен метапический шов. Из генетически наследуемых маркеров также отмечены буккостиль на верхних молярах (т.е. дополнительный бугорок стилоидного типа на вестибулярной поверхности параконуса), *os wormii suturae squamosum*, *os wormii suturae lambdoidea*, *foramina mastoidea* (на шве), *foramina spinosum* (отсутствие), *foramen parietale*, *canalis condyloideus*, *canalis hypoglossi bipartite*.

Вблизи наружного затылочного выступа у данного индивида наблюдается дефект овальной формы размером 13,8×13,3 мм (рис. 11). Следы заживления не прослеживаются, края острые, видна неизменная структура диплоэ. По внешнему краю нет трещин или следов, указывающих на последствия прямого контактного удара (рис. 11). Повреждена в первую очередь верхняя пластинка черепа. Такие травмы с поверхностным повреждением наружной костной пластинки и частично губчатого вещества возможны при ударе тупым предметом большого размера. Не исключена и вероятность посмертной трепанации черепа. На поверхности теменных костей обнаружены рубцы (символические трепанации) (рис. 11). На правой теменной кости насчитывается более 16 рубцов (размеры от 4 до 22 мм), на левой — 6 (от 4 до 11 мм). В некоторых случаях расположение дефектов симметричное. Одни порезы глубокие, другие слегка нарушают поверхность черепа. Знаки на черепе — свидетельства ритуалов. В настоящее время в ходе церемонии инициации в Африке после процедуры обрезания проводится операция по нанесению небольших ранок на всей поверхности черепа вплоть до появления крови.

Эмалевая гипоплазия позволяет считать, что в возрасте от 6 мес. до 10 лет индивид перенес сильный физиологический стресс (недоедание, наблюдался дисбаланс в рационе питания и т.д.) [Goodman, Rose, 1990]. На М¹ зафиксирован кариес и резорбция костной ткани (периапикальный абсцесс) у корня. Клинические данные связывают наличие кариеса у индивидов с потреблением большого количества углеводов (углеводов) [DePaola, 1982, р. 134–152]. При-

чиной абсцесса, вероятно, является запущенный кариес. При этом бактерии проникают в пульпу и окружающие ткани, провоцируя воспалительный процесс и накопление гноя.

На левой теменной кости индивида из погребения 2 (Карашамб, IX–VIII вв. до н.э.) обнаружено треугольное отверстие (рис. 12). Череп принадлежал мужчине, скончавшемуся в возрасте 40–45 лет. Свод черепа отчетливо долихокраний, форма сфеноидная. Наименьшая ширина лба у погребенного средняя, наибольшая — малая, а ширина затылка — большая. Из генетически наследуемых маркеров у данного индивида фиксируются: *foramina supraorbitalia* (слева), *os wormii suturae lambdoidea*, *canalis condyloideus*.



Рис. 12. Отверстие треугольной формы. Материал из могильника Карашамб (п. 2, ♂ 40–45 лет).

Входное и выходное отверстия в полости черепа имеют разный размер: со стороны наружной пластинки 13,8×12×9,9 мм, со стороны внутренней — 6×9,9×5,5 мм (рис. 12). Контуры наружного и внутреннего отверстия неровные, несимметричные. Подобные дефекты могут быть при переломе с повреждением верхней пластинки и частично губчатого вещества. При такой травме активный воспалительный процесс расширяет зону повреждения, которая, как правило, повторяет форму изначального дефекта. Предполагаемая перфорация, даже при незначительной по объему вскрытой площади, при наличии воспалительного процесса может привести к проникновению инфекции в полость черепа. Не обнаружено каких-либо следов повреждения костной ткани и воспалительных процессов в области отверстия. Индивид скончался достаточно быстро от общего заражения крови, наступившего при активном некротическом процессе с проникновением инфекции в полость черепа. Допуская подобное объяснение травмы черепа с последующим осложнением и летальным исходом, не стоит исключать и возможность оперативного вмешательства.

Краниум женщины молодого возраста из погребения 1 могильника Кармир (IX–VIII вв. до н.э.) имеет следы лечебной краниотомии. Форма черепа сфеноидная. Длина черепа очень большая, высота и ширина средняя. Наименьшая ширина лба у погребенной очень большая, наибольшая — большая, а ширина затылка — средняя. Ширина и высота левой орбиты — большая. Из генетически наследуемых признаков зафиксированы: *foramina supraorbitalia* (справа), *spina processus frontalis ossis zygomatici* (выступ), *foramina parietalia* (небольшое, справа), *os interparietale s. sagittalis*, *foramina spinosum* (отсутствие, справа), *canalis condyloideus*.

На сагиттальном шве зафиксировано сквозное отверстие размером 14×12,5 мм (рис. 13). Дефект имеет круглую форму, трещин на черепе не наблюдаются. Следов воспалительных процессов в области краниотомии нет. Однако на левой стороне теменной кости, затрагивая корональный шов, присутствуют элементы гиперостоза внутренней замыкающей пластины. Судя по характеру отверстия, операция была проведена с использованием в качестве инструмента сверла (*drilling*). Края повреждения свидетельствуют о прижизненном или предсмертном характере трепанации. Характер дефектов говорит о том, что человек, осуществлявший данную операцию, находился сверху, держа инструмент строго вертикально и перпендикулярно к поверхности черепа. Отсутствие следов сужения трепанационного канала к выходному отверстию говорит о том, что инструмент, проделав отверстие в костной ткани, вошел в полость черепа. Туда же, вероятно, попали осколки кости, что могло привести к смерти индивида.

У женщины из Кармира имеются следы заражения проказой (*Mycobacterium lepreae*, бацилла Гансена) [Khudaverdyan, 2011, p. 49–51]. Лепра — хроническая генерализованная болезнь,

Трепанированные черепа из погребений эпохи поздней бронзы и раннего железного века...

поражающая преимущественно кожу и нервную систему (периферические нервы), реже внутренние органы. Данная операция, возможно, имела лечебное значение. На затылочной кости с правой стороны имеется остеома (9×9 мм). Следует отметить, что на поселении Ашиглы Гуюк был обнаружен женский череп со следами трепанации [Açikkol et al., 2009], относящийся к эпохе неолита. Операция, так же как в Кармире и Чалангантепе (Дашкесанский район), проведена методом сверления. Ю.С. Эрдел и А.Д. Эрдел [Erdal Y.S., Erdal O.D., 2011, p. 511–513] зафиксировали пять случаев сверлильной трепанации, относящихся к раннему железному веку. Во всех случаях операция была сделана прижизненно и индивиды после нее жили некоторое время.



Рис. 13. Трепанационное отверстие. Материал из могильника Кармир (п. 1, ♀ 25–30 лет).

На черепе мужчины зрелого возраста из погребения 7 могильника Бовер (X–IX вв. до н.э.) имеются следы символической трепанации (рис. 14). Череп характеризуется общей грациальностью строения, слабо выраженным рельефом в области надбровья. Строение черепа мезокранное, ширина затылка большая. На черепе выявлены следующие дискретно варьирующиеся признаки: *os postsquamosum*, *foramina parietalia*, *os asterion*, *sutura incisive*, отсутствие *foramina spinosum*, *sutura mendosa*. У индивида восточных признаков зубной системы не фиксируется.



Рис. 14. Поверхностная трепанация. Материал из могильника Бовер (п. 7, ♂ 35–40 лет).

На лобной кости у индивида были обнаружены специфические изменения верхнего компактного слоя: округлой формы вмятина. Размеры дефекта 33,5×27 мм. Внутри дефекта фиксируется воспаление костной ткани, вероятно, с последующим лечением. Характер костной демаркации вокруг повреждения, наличие на ней рубцов в виде трасс могут говорить о попытках оперативного вмешательства в виде выскабливания гнойно-расплавленной костной ткани. В определенной степени это может свидетельствовать о проведении в прошлом поверхностной трепанации. На лобной кости у индивида есть признаки *абсцесса головного мозга* (фронтит) и *острого гнойного воспаления сосцевидного отростка височной кости* (мастоидит).

Безусловно, изложенные размышления о происхождении и характере дефекта имеют предварительный, предположительный характер в силу ограниченности сопоставительных ма-

А.Ю. Худавердян

териалов. Фиксация таких феноменов значительно обогащает историю развития культуры, позволяет ближе подойти к объяснению тех или иных загадочных традиций в жизни древних обществ. Мы также не исключаем проведения поверхностной трепанации на черепе индивида из могильника Бовер с ритуальной целью.

Подобная трепанация (техника выскабливания) отмечается у трех индивидов из могильника Бакла Тепе [Erdal Y.S., Erdal O.D., 2011, p. 526, fig. 16] и на материалах с территории России, Украины, Франции, Испании, Болгарии, Англии, Норвегии и Индии [Медникова, 2001, с. 125; Хохлов, 2012, с. 118–125; Jordanov et al., 1988, p. 15–16; Sankhyan, Weber, 2001, p. 376–378; Bennike, 2003, p. 97–100; Silva, 2003, p. 119–124; Holck, 2008, p. 189–191]. Их выполняли в связи с определенными мировоззренческими представлениями при проведении специфических ритуалов [Потехина, 1999, с. 16]. Исследователи, рассматривая частые примеры поверхностной трепанации на черепе человека, предполагали, что в некоторых случаях это может быть связано с физическим испытанием человека при символическом переходе из одной социальной категории в другую (инициация подростков, замужество и рождение детей у женщин, траур и т.д.).

Половозрастная структура серий из могильников эпохи поздней бронзы и раннего железного века Армении

Серия	-19	20–29	30–39	40–49	50–59	60+	Суммарно
<i>Карашамб</i> IX–VIII вв. до н.э. Мужчины Женщины Неопределенный	6	7 2	3 2	6 1	1 1	2 1	19 7 6
<i>Кармир</i> IX–VIII вв. до н.э. Мужчины Женщины		1 1	1 3	1		1	3 5
<i>Багери чала</i> X–IX вв. до н.э. Мужчины Женщины Неопределенный	1 6	5 4 1	1 3 2	4 1	1	2 1	14 9 9
<i>Техут</i> X–IX вв. до н.э. Мужчины Женщины			1	1 1			2 1
<i>Барцрял</i> X–IX вв. до н.э. Мужчины Женщины Неопределенный	3	1	4 2	8 1 2	4	1	18 1 8
<i>Бовер</i> X–IX вв. до н.э. Мужчины Женщины Неопределенный	2	6 2 1	4 2 1	3 1	4 1 1		17 6 5
<i>Итого</i>	18	32	29	30	13	8	130

Заключение

Введение в научный оборот новых палеоматериалов позволяет говорить о феномене трепанации у погребенных эпохи поздней бронзы и раннего железного века с территории Армении. Использованные методы (прорезание, скобление, сверление) свидетельствуют о виртуозном владении навыками работы с костью. Люди были технологически готовы к совершению трепанаций. Для нас принципиально важен сам факт успешной (пережитой) трепанации у двух индивидов, что говорит о реальности удачных оперативных вмешательств на мозговом черепе, которые имели место на исследованных материалах. Назначение трепанаций разнообразно. Лечебную краниотомию могли проводить для удаления костных тканей, которые попадают в полость черепа при травме. Известно, что синдром внутричерепной гипертензии сопутствует онкологическим и инфекционным поражениям головного мозга [Гайдар и др., 2000; Лобзин, Пилипенко, 2003]. Подобного рода заболевания могли приводить к возникновению хронических болей головы, для лечения которых, возможно, выполнялась краниотомия.

Трепанированные черепа из погребений эпохи поздней бронзы и раннего железного века...

Неясным остается вопрос об анестезии, которую могли использовать хирурги для снижения болевого шока в процессе операций. Очевидно, что индивиды не смогли бы выдержать такую нагрузку на организм без применения каких-либо депрессантов. Можно допустить, что для обезболивания употребляли алкоголь. На территории Армении широко практиковалось выращивание виноградников и соответственно процветало виноделие. Кувшины (карасы) для вина найдены в погребениях рядом с костными останками людей [Обосян, 2012]. Вероятнее всего, лекари использовали такое доступное болеутоляющее средство, как вино. Возможно, в ход шли различные травы, обладавшие снотворным или наркотическим действием. Из литературы известны примеры применения галлюциногенных грибов, элементов гипноза [Медникова, 2001].

Восемь зафиксированных перфораций располагаются на теменных костях, по одной — на височной и затылочной костях. Три перфорации локализируются на левой теменной кости, четыре — на правой, одна — на стреловидном шве. Перфорация на височной кости с правой стороны, на затылочной кости — посередине. Черепа принадлежат 6 мужчинам, одной женщине, ребенку (8–10 лет), у одного индивида пол не определен. Возраст мужчин от 18 до 60 лет, возраст женщины 25–30 лет. Символические трепанации — знаки (порезы) на теменных костях, свидетельства прохождения ритуалов, зафиксированы у 15 индивидов (Кармир — у 2, Карашамб — у 8, Багери чала — у 3, Бовер — у 2), у трех индивидов имеются поверхностные нарушения внешней компакты, похожие на «выскабливания». Подобным манипуляциям на черепе подвергались только мужчины. О существовании посмертной трепанации черепа в сочетании с прижизненной операцией (могильник Арцвакар) мы уже писали ранее [Худавердян и др., 2014, с. 220–221]. На наших материалах выявлены два возможных случая посмертной трепанации, сочетавшейся с символическими трепанациями. Эти случаи требуют специального исследования с привлечением дополнительных методов.

Уникальные находки, сделанные армянскими археологами, дополнили реконструированную картину культуры племен, населявших в эпоху поздней бронзы и раннего железного века территорию Армянского нагорья.

БИБЛИОГРАФИЧЕСКИЙ СПИСОК

- Асланишвили В.О.* Трепанированные черепа ранней и средней бронзы у курганов Грузии // V конгресс этнографов и антропологов России: Тез. докл. М., 2003. С. 249.
- Алексеев В.П., Дебец Г.Ф.* Краниометрия: (Методика антропологических исследований). М.: Наука, 1964. 128 с.
- Алексеева Т.И.* К оценке травматических повреждений на скелетах древнего человека. Дискуссия // РА. 1997. № 4. С. 107.
- Анучин Д.Н.* Амулет из человеческого черепа и трепанация черепов в древности в России // Тр. Виленского археол. съезда. Т. 1. № 4. М., 1895. С. 17.
- Гайдар Б.В., Парфенов В.Е., Свистов Д.В.* Транскраниальная доплерография в нейрохирургии. СПб., 2000. 69 с.
- Горощенко К.* Гипсовые погребальные маски и особый вид трепанации в курганах Минусинского округа // Тр. археол. съезда (Рига, 1886 г.). 1899. 40 с.
- Гохман И.И.* Палеоантропология и доисторическая медицина // Антропология — медицине. М.: Изд-во МГУ, 1989. С. 5–16.
- Добряк В.И.* Судебно-медицинская экспертиза скелетированного трупа. Киев: Гос. мед. изд-во УССР, 1960. 192 с.
- Дэрумс В.Я.* Трепанация черепа в древней Прибалтике // Этнографические аспекты изучения народной медицины. Л., 1975. С. 13–15.
- Кириченко Д.А.* О трепанации черепа в древности // Археология, этнография Азербайджана (Azərbaycan arxeologiyası və etnoqrafiyası). 2007. № 1. С. 63–67.
- Лобзин Ю.В., Пилипенко В.В.* Менингиты и энцефалиты. СПб., 2003. 128 с.
- Мамонова Н.Н.* Боевые травмы на черепах из могильника Улангом (V–III вв. до н.э.) // РА. 1997. № 4. С. 108–121.
- Матвеева Н.П.* Могильник Устюг-1 по раскопкам 2009–2010 гг. // АВ ORIGINE. 2012. Вып. 4. Тюмень: Изд-во ТюмГУ, С. 38–75.
- Медникова М.Б.* К вопросу о распространении посмертной трепанации черепов в Центральной Азии // РА. 1997. № 4. С. 130–142.
- Медникова М.Б.* Трепанации у древних народов Евразии. М.: Науч. мир, 2001. 304 с.
- Медникова М.Б.* Трепанации в древнем мире и культ головы. М.: Алетейа, 2004. 208 с.
- Наран Б., Тумэн Д.* Травматические повреждения на черепах Чандманьского могильника // РА. 1997. № 4. С. 122–129.

А.Ю. Худавердян

- Обосян С.Г. Предварительные результаты археологических раскопок в 2009–2010 г. в Техуте // Истор.-филол. журн. НАН РА. 2011. № 2 (187). С. 199–211.
- Пиголкин Ю.И., Баринев Е.Х., Богомолов Д.В., Богомолова И.Н. Судебная медицина. М.: ГЭОТАР-МЕД, 2002. 360 с.
- Пирпилашвили П.М. Палеоантропологические материалы по изучению болезней, повреждений костей и лечебных манипуляций в древней Грузии: Дис. ... канд. мед. наук. Тбилиси, 1973. 222 с.
- Потехина И.Д. Население Украины в эпохи неолита и раннего энеолита по антропологическим данным. Киев, 1999. 216 с.
- Ражев Д.И. Травмы черепов средневекового населения Западной Сибири: Распространение, структура, интерпретации // Вестн. археологии, антропологии и этнографии. Тюмень: Изд-во ИПОС СО РАН, 2013. № 2 (21). С. 56–69.
- Ражев Д.И., Святова Е.О. Опыт описания и интерпретации множественных переломов ребер (при палеоантропологическом анализе) // Вестн. антропологии. 2006. Вып. 14. С. 268–282.
- Рохлин Д.Г. Болезни древних людей. Кости людей различных эпох — нормальные и патологически измененные. М.; Л.: Наука, 1965. 304 с.
- Слепченко С.М., Пошехонова О.Е., Скочина С.Н. К вопросу о медицинских знаниях раннесредневекового населения Притоболья (по материалам могильника Устюг-1) // Вестник археологии, антропологии и этнографии. Тюмень: Изд-во ИПОС СО РАН, 2013. № 1 (20). С. 58–66.
- Хохлов А.А. Ритуальные травмы на черепахах у носителей хвалынской энеолитической культуры Поволжья // ЭО. 2012. № 2. С. 118–125.
- Худавердян А.Ю. Атлас палеопатологических находок на территории Армении. Ереван: Ван Арьян, 2005. 286 с.
- Худавердян А.Ю., Деведжян С.Г., Еганян Л.Г. Способы обращения с телами умерших в памятниках Ширакаван и Лори Берд (Армения): по данным палеоантропологии // Вестн. археологии, антропологии и этнографии. Тюмень: Изд-во ИПОС СО РАН, 2013. № 4 (23). С. 72–85.
- Худавердян А.Ю., Деведжян С.Г., Еганян Л.Г. Реконструкция особенностей жизнедеятельности населения эпохи железа Армянского нагорья по данным антропологии // Этнос и среда обитания. М.: Старый сад, 2014. Вып. 4. С. 215–232, 349–351.
- Açikkol A., Günay I., Akpolat E., Güleç E. A Middle Bronze Age case of trephination from central Anatolia, Turkey // Bull. Int. Assoc. Paleodont. 2009. № 3. P. 28–39.
- Brothwell D.T. Digging up bones. The Excavation, Treatment, and Study of Human Skeletal Remains. L., 1972. 196 p.
- Bennike P. Ancient trepanations and differential diagnosis: a re-evaluation of skeletal remains from Denmark // Trepanation: History, Discovery, Theory. Swets & Zeitlinger, Lisse, The Netherlands. 2003. P. 95–115.
- Buikstra J.E., Ubelaker D.H. Standards of data collection from human skeletal remains. Arkansas Archaeol. Survey Research Series. 44. Fayetteville, 1994. 218 p.
- DePaola D.P. The Influence of Food Carbohydrates on Dental Caries // Food Carbohydrates. Westport, 1982. P. 134–152.
- Erdal Y.S., Erdal O.D. A Review of Trepanations in Anatolia with New Cases // Intern. Journ. of Osteoarchaeology. 2011. Vol. 21. P. 505–534.
- Finger St., William T.C. Victor Horsley on «Trephining in Prehistoric Times» // Neurosurgery. 2001. Vol. 48. № 4. P. 911–918.
- Goodman A.H., Rose J.C. Assessment of systemic physiological perturbations from dental enamel hypoplasias and associated histological structures // Yearbook of Physical Anthropology. 1990. № 33. P. 59–110.
- Holck P. Two medieval 'trepanations': therapy or swindle? // Intern. Journ. of Osteoarchaeology. 2008. № 18. P. 188–194.
- Jordanov J., Dimitrova B.R., Nikolov S.P. Symbolic trepanations of skulls from middle ages (IXth–Xth Century), Bulgaria // Acta Neurochirurgica (Wien). 1988. № 92. P. 15–18.
- Khudaverdyan A. Pattern of disease in II millennium BC — I millennium BC burial from Lchashen, Armenia // Anthropologie (Brno). 2010. Vol. XLVIII (3). P. 248–249.
- Khudaverdyan A. The anthropology of infectious diseases of Bronze Age and Early Iron Age from Armenia // Dental Anthropology. 2011. № 2 (2). P. 42–54.
- Kshetry V.R., Mindea S.A., Batjer H.H. The management of cranial injuries in antiquity and beyond // Neurosurg Focus. 2007. 23 (1). E8.
- Larsen C.S. Bioarchaeology: Interpreting Behavior from the Human Skeleton. Cambridge, 1997. 461 p.
- Lisowski F.P. Prehistoric and Early Historic Trepanation // Diseases in Antiquity. Springfield, Charles C Thomas, 1967. P. 651–872.
- Nemeskeri J. Rekonstruktion untersuchungen an zwei neolithischen trepanierten Schadeln aus Bornecke, Kr. Wernigerode // Nachrichten aus Niedersachsens Urgeschichte. 1976. Bd. 45. S. 1–29.
- Nemeskeri J., Kralovansky A., Harsanyi L. Trephined skulls from the tenth century // Acta Archaeologica Academiae Scientiarum Hungaricae. 1965. T. XVII. P. 343–367.

Трепанированные черепа из погребений эпохи поздней бронзы и раннего железного века...

- Nussinovitch M., Yoeli R., Elishkevitz K., Varsano I.* Acute mastoiditis in children: Epidemiologic, clinical, microbiologic, and therapeutic aspects over past years // *Clinical Pediatrics (Phila)*. 2004. № 43. P. 261–267.
- Ortner D.J.* Identification of Pathological Conditions in Human Skeletal Remains. 2nd ed. L.: Acad. Press, 2003. 645 p.
- Pahl W.M., Lisowski F.P.* Altägyptische Schädelchirurgie. Untersuchungen zur Differential diagnose von Trepanationsdefekten und zur Frage der Realisierung entsprechender Eingriffe in einem elaborierten prähippokratischen Medizinsystem. Stuttgart u.a., 1993. 410 p.
- Qasimova R.M.* Paleoantropoloji materiallarda ibtidai «cəhhfhiyyə» izləri // *Elm və həyat*. № 4. 1988. S. 26–27.
- Sankhyan A.R., Weber G.H.J.* Evidence of surgery in ancient India: Trepanation at Burzahom (Kashmir) over 4000 years ago // *Intern. Journ. of Osteoarchaeology*. 2001. № 11. P. 375–380.
- Silva A.M.* Trepanation in the Portuguese late Neolithic and early Bronze Age period // *Trepanation: History, Discovery, Theory*. Swets & Zeitlinger Publications: Lisse 2003. P. 117–130.
- Stuart-Macadam P.L.* Anemia in Past Human Populations // *Diet, Demography, and Disease: Changing Perspectives on Anemia*. N. Y., 1992. P. 151–170.
- The Cambridge Encyclopedia of Human Paleopathology / A. Aufderheide, C. Rodriguez-Martin*. Cambridge: Cambr. Univ. Press, 1998.
- Trepanation. History, Discovery, Theory*. The Netherlands: Swets & Zeitlinger publishers, 2003. 406 p.
- Ubelaker D.* Human skeletal remains. Excavation, analysis, interpretation. Washington, 1989. 172 p.
- Ullrich H.* Schädeloperationen in der Steinzeit // *Mitteilg. Berliner Ges. Anthropol Ethnol Urgesch*. 1997. № 18. P. 17–32.
- Verano J.W.* Mummified trophy heads from Peru: diagnostic features and medicolegal significance // *Journ. of Forensic Sciences*. 2003. № 48. P. 525–530.
- William T.C., Finger St.* Discovering Trepanation: The Contribution of Paul Broca. *Neurosurgery*, 2001. № 6 (49). P. 1417–1425.
- White T.D., Folkens P.A.* The Human Bone Manual. Academic Press: Amsterdam, 2005. 488 p.

*Ереван, Институт археологии и этнографии НАН Республики Армении
ankhudaverdyan@gmail.com*

Subject to discovery and description being cases of trepanations with representatives of late Bronze Age and early Iron Age from the territory of Armenia. Totally, subject to investigation being 130 crania from 6 burial sites. Eight of the identified perforations are located on parietal bones, and one each perforation — on temporal and occipital bones. The crania belong to 6 males and 1 female, with one cranium not identified on grounds of sex, as well as to 1 child (aged 8–10). The males' age: from 18 up to 60, the female's age: 25–30. Symbolic trepanations — cuts on occipital bones — being identified with 15 individuals; while 3 individuals being fixed with surface abnormalities of the external bone compact, resembling «scraping». Besides, the investigated materials revealed two possible cases of posthumous trepanation.

Armenia, Bronze and Iron Ages, ritual, symbolic, medicinal trepanations, symbols.